Národný ústav srdcových a cievnych chorôb, a.s.

Intervencia vs. konzervatívna liečba AKI – kedy a prečo? Kazuistika. Diskusia.

MUDr. I. Vacula, PhD.,

Angiologická ambulancia, Trnava, 2.interná klinika UNB,

MUDr. J. Margitfalviová,

Odd. kardiológie a angiológie, NÚSCH, a.s., a LF SZU

V. ANGIOLOGICKÝ DEŇ NÁRODNÉHO ÚSTAVU SRDCOVÝCH A CIEVNYCH CHORÔB, A.S., 01.06.2012

Ciele

- Predstaviť kazuistiky 2 spoločne riešených pacientov so sy. AKI
- Poukázať na potrebu prísne individuálneho prístupu v rozhodovaní o intervencii/konzervatívnej liečbe sy. AKI
- Ponúknuť do diskusie fenomén náhleho skrátenia klaudikačnej vzdialenosti ako „ekvivalentu AKS“ s potrebou včasného intervenčného riešenia napriek neprítomnosti ohrozenia končatiny

AKI – definícia, epidemiológia

TASC II
Inter-Society Consensus for the Management of PAD

- Sy. AKI je závažná situácia charakterizovaná náhlym poklesom perfúzie končatiny
- Prejavuje sa náhlym zhoršením symptómov alebo novým objavením sa príznakov/znakov závažného nedokrvenia končatiny
- Podkladom je najčastejšie embolizácia resp. aterotrombóza „*in situ*“
- 30 dňová mortalita sa uvádza až do 15%, amputácia do 30 dní až v 25-30%.

Etiologia (Berridge et al. 2002, Campbell et al. 1998)

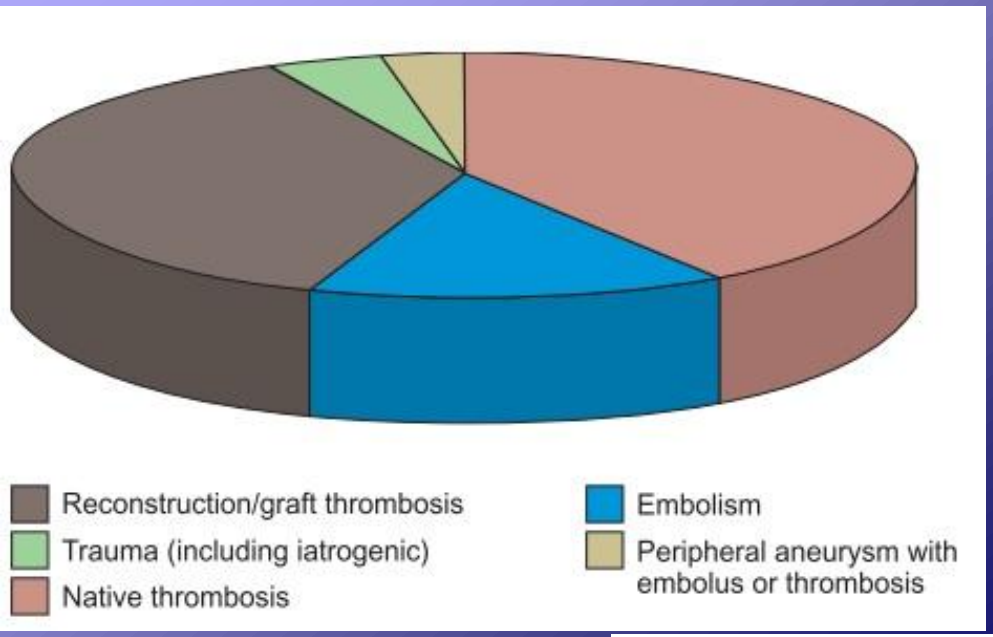

Inter-Society Consensus for the Management of PAD

Priebeh – prezentacia pacienta, príčiny (Norgren et al., 2007)

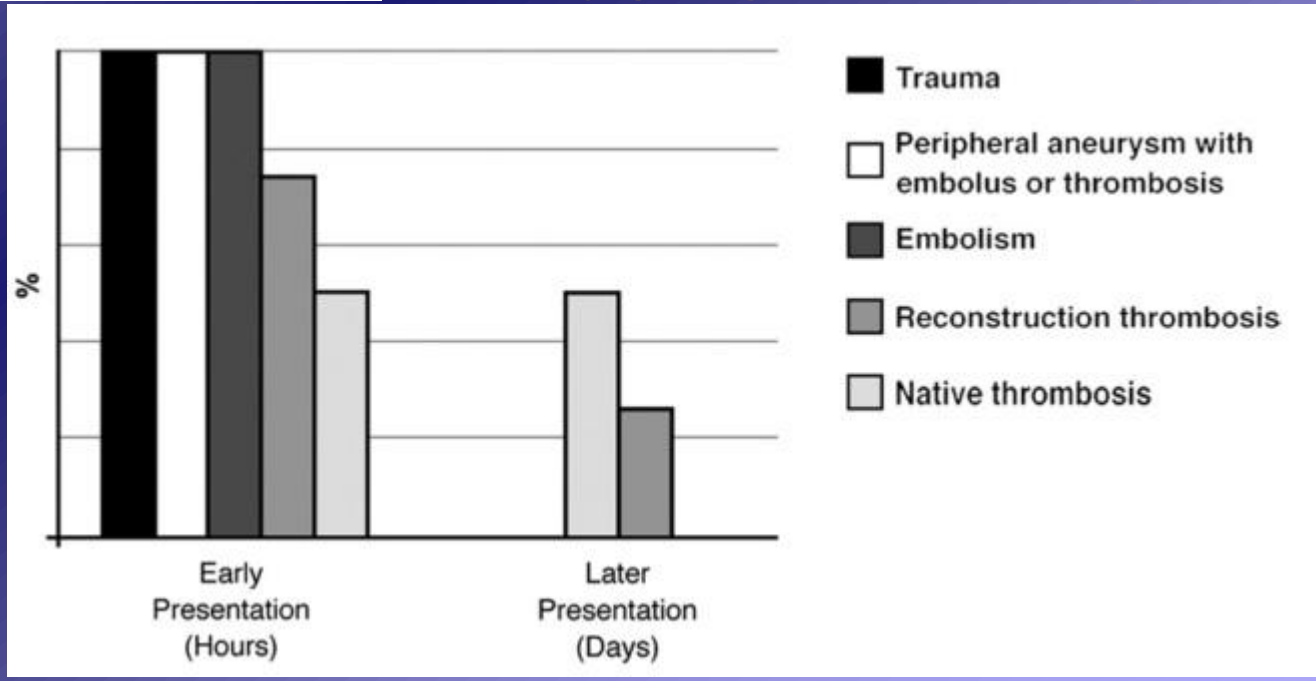

Sy. AKI – prezentácia/príznaky – 5P

TASC II
Inter-Society Consensus for the Management of PAD

- **Pain:** náhla, varíruje ale v priebehu/intenzite/lokalizácii
- **Pulselessness:** absencia pulzácií (dopplerovského signálu) svedčí pre ischémiu, ABI je nutné
- **Pallor:** bledá a studená končatina je typická pre ťažkú/kritickú ischémiu
- **Paresthesia:** asi polovica pacientov sa prezentuje so senzorickým deficitom
- **Paralysis:** veľmi zlý prognostický znak (oslabenie dorzálnej flexie palca)

Klasifikácia AKI s ohľadom na prognózu a manažment *(Rutherford et al., J Vasc Surg, 1997)*

TASC II
Inter-Society Consensus for the Management of PAD

Category	Description/prognosis	Findings		Doppler signals†	
		Sensory loss	Muscle weakness	Arterial	Venous
I. Viable	Not immediately threatened	None	None	Audible	Audible
II. Threatened					
a. Marginal	Salvageable if promptly treated	Minimal (toes) or none	None	(Often) inaudible	Audible
b. Immediate	Salvageable with immediate revascularization	More than toes, associated with rest pain	Mild, moderate	(Usually) inaudible	Audible
III. Irreversible	Major tissue loss or permanent nerve damage inevitable	Profound, anesthetic	Profound, paralysis (rigor)	Inaudible	Inaudible

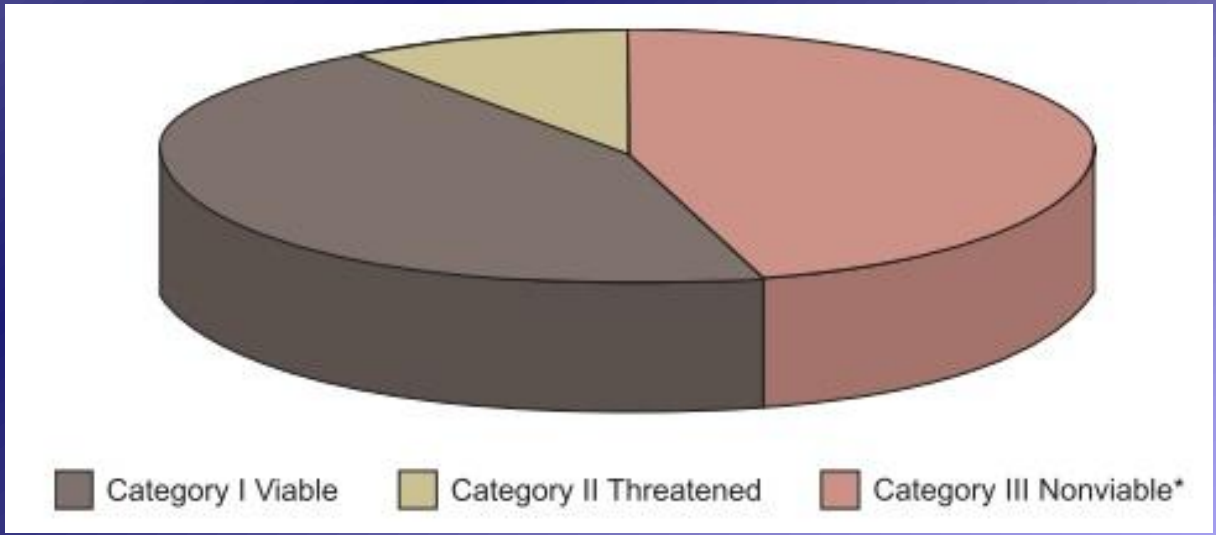

AKI – vyšetrenia pacienta

- Anamnéza a fyzikálne vyšetrenie
- ABI, KO, koagulačné parametre, bioch. (CK, U, Krea...),
- DUS, DSA, CT AG, MRI
- ECHO, DUS brušnej aorty, karotíd.

AKI – algoritmus liečby

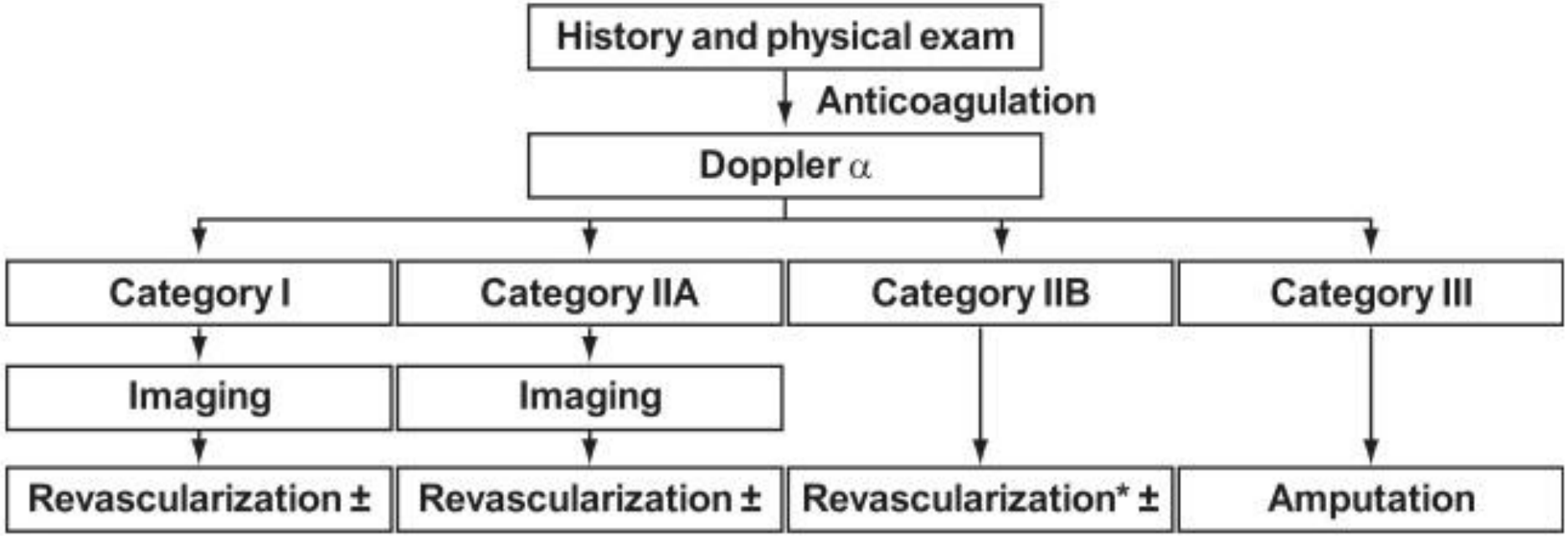

Category I – viable; Category IIa – marginally threatened; Category IIb – immediately threatened; Category III – irreversible. α – Confirming absent or severely diminished ankle pressure/signals. *In some centers imaging would be performed

AKI – CDT alebo chirurgia

TASC II
Inter-Society Consensus for the Management of PAD

		Catheter-Directed Thrombolysis (CDT)			Surgical Revascularization		
	Results at	Patients	Limb salvage	Mortality	Patients	Limb salvage	Mortality
Rochester[178]	12months	57	82%	16%	57	82%	42%
STILE[174]	6months	246	88.2%	6.5%	141	89.4%	8.5%
TOPAS[179]	12months	144	82.7%	13.3%	54	81.1%	15.7%

- **CDT/PAT/PMT – najčastejšie v kombinácii ako primárna voľba.**
- **Chirurgia: kontraindikácie trombolýzy, aneuryzmy, sekundárne výkony na graftoch, primárne amputácie..**
- **Komplikácie liečby: krvácanie (10-15%), nutnosť amputácie (25-30%), fasciotómie (5-25%), renálne zlyhanie (do 20%).**

Case 1

- 73 ročná žena, sledovaná pre AS universalis, sek. lymfedém DK, 08.08.2011 vyšetrená pre anamnézu 1 dňovej náhle vzniknutej bolesti a chladu (subj. aj obj.) v ľavej nohe.

- OA: lieči sa na osteoartrózu a osteoporózu, vysoký tlak krvi, cholesterol, na DM. Operácie: po op. nezh. nádoru pľúc, stav po HYE a plastike pre inkontinenciu, teraz keď užíva ANP často krváca z pošvy, chodí kvôli tomu na gynekológiu - stále to nie je uzavreté.

- Lieky: Inzulín, Prestarium, Verogalid, Vitacalcin, Alpha D3, Caltrate, Tulip.

Case 1

- Z pomocných vyšetrení (08.08.2011)

- LABI 0.5 (ATP - vs. len kolaterála - 70mmHg, ATA - vs. len kolaterála 40mmHg
  RABI 1.07 (ATP aj ADP 150mmHg).

- DUS aa. DK: bilaterálne až do úrovne AP bez signif. stenózy, okrajové nástenné kalcifikované AS zmeny,

  Infrapopliteálne však difúzne závažnejšie zmeny,

  Vpravo distálne s monofázickou krivkou a nízkymi PSV - susp. postobliteračný signál na kolaterálou plnenom úseku, ADP - difúzne zmeny, ale bez signif. stenózy - trifázický signál vpravo,s primeranou PSV.

  Vľavo: trifurkáciu ešte zobrazujem, ale tr. tibiofib. sa zdá oblit., ATA v priebehu predkolenia tiež susp. obliterovaná, distálne v úrovni členka tok v ATA/ADP a ATP nedetekujem.

- DUS brušnej aorty a karotíd: bez klinického významu.

Case 1

- Dg. záver: Akútna ischémia ĽDK vs. na podklade aterotrombózy resp. embolizácie do aa. ľavého predkolenia, Rutherford IIa - ľahký senzorický deficit,
  Chronická žilová insuficiencia, C3s, Ep, As, Pr podľa Hawaiskej klasifikácie,
  DM 2. typ, na liečbe inzulínom,
  Artériová hypertenzia pri liečbe s uspokojivou kontrolou TK,
  Hypercholesterolémia v liečbe,
  Ťažká atrofická kolpitída s recid. krvácaním v riešení,
  Osteoporosis v liečbe,

- Odp.: po konzultácii s prim. Maďaričom pristupujeme predbežne najmä pre riziko krvácania a nemožnosť trombolýzy ku konzervatívnej liečbe - pacientku odosielam na hosp. na 2. internú kliniku UNB - DSA. Zatiaľ LMWH v plnej dávke (ale radšej v 2 denných dávkach - Clexane 0,6ml á 12 hod. - pri krvácaní redukovať na 0,4ml denne, sledovať KO), dnes Prostavasin 20ug i.v. dnes večer, podľa tolerancie zajtra 40ug 2xdenne na 2-3 hod. i.v. Po DSA a p. klinického stavu ĽDK eventuelná opätovná konzultácia prim. Maďariča.

Case 1 - DSA

DSA artérií DK: Plní a dobre sa zobrazuje brušná aorta,jej vetvenie -aa.illicae comm. V oblasti panvy sa homogénne plnia aa.illicae intern. extern, aa.femorales comm. - bez stenózy. Obojstranne sa homogénne plní AFS bez stenózy. Vpravo AP homogénne naplnená, bez stenózy, ATA sa zobrazuje v celom priebehu, v distálnej polovici sa zobrazujú viaceré hemodynamicky závažné stenózy. Tr. tibiofibularis homogénne naplnený, ATP uzavretá od odstupu, a.fibularis je v zobrazenom úseku difúzne stenotizovaná, v dolnej polovici uzavretá.
Vľavo v distálnom úseku AP uzáver charakteru embolu prekryývajúci aj odstup ATA a zasahujúci do proximálnej časti tr. tibiofibularis, embolus je po obvode diskrétne obtekaný a plní sa tr. tibiofibularis. Následne na predkolení sa zobrazujú len chudobné kolaterály cez ktoré sa prchavo plní stredná časť stenotizovanej a.fibularis a distálny úsek ATA. Dátum potvrdenia: 9.8.2011 10:28:00 Potvrdzujúci lekár: Mižičková Magdaléna MUDr.

Case 1 - DSA

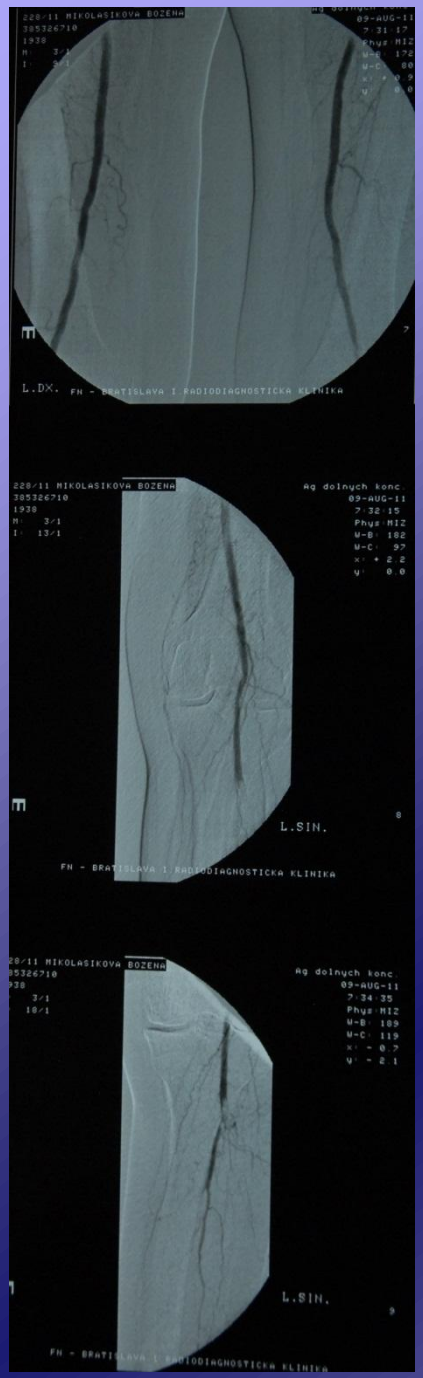

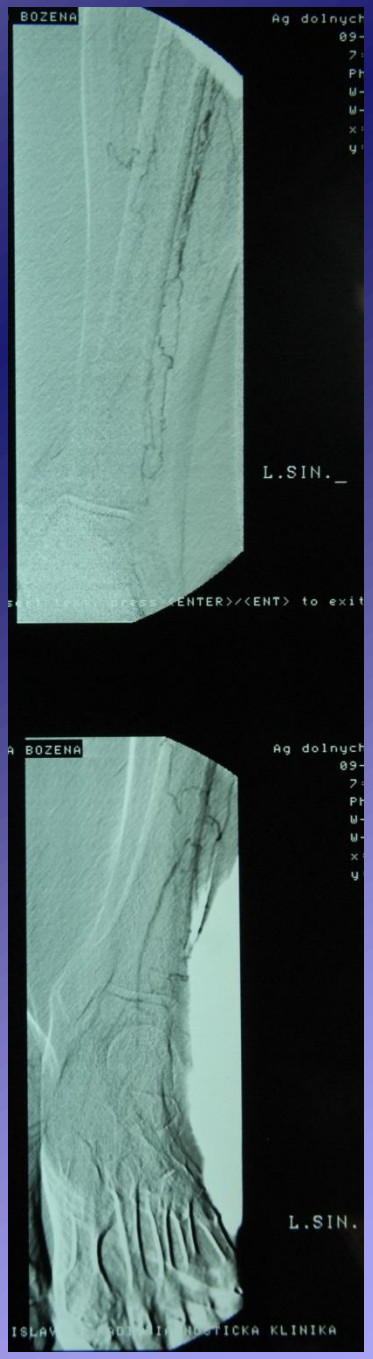

Case 1 - priebeh

- Krátko po DSA hospitalizovaná aj na NÚSCHu. Pri konzervatívnej liečbe došlo ku postupému zlepšeniu stavu, ústupu bolestí, vzostupu ABI. Intervencia nerealizovaná. Pacientka mesiac ponechaná na antikoagulačnej liečbe Clexanom, následne iba clopidogrel 75mg denne,
- Lieky: Inzulín, Prestarium, Verogalid, Atoris, Enelbin, Thiogamma, Helicid, Vitacalcin, Alpha D3, Trombex.
- Vývoj LABI: 0.5 (08.08.2011)...0.7 (17.08.)....0.87(14.09.)....0.95 (19.03.2012)
- Záver: predpokladáme spontánnu trombolýzu za „asistencie“ antikoagulačnej liečby, v úvode mohol byť významný aj efekt alprostadilu
- Zdroj embolizácie sa nepodarilo spoľahlivo identifikovať.

Case 2

- 59 ročný muž, fajčiar, sledovaný pre univerzálnu AS, po PTA AFS l. dxt. v r. 08/2009 (limitujúce klaudikácie), následne prev. CEA oboch ACI (09/2009 a 02/2010).
- V 01/2011 restenóza pod stentom, nelimitujúce klaudikácie, RABI 0,85, KI nad 500m. Lieky: ANP, Atilen. Fajčí cca 10 cigg. denne.
- 07 a 12/2011 – rutinné kontroly – RABI 0,75...0,80. Subj. Bez zmeny. Stále fajčí.
- 08.02.2012 – prihlásil sa na kontrolu - tesne pred Vianocami spadol, potom cítil, že sa niečo deje v stehne, následne bolesti v lýtku už po menej ako 50m chôdze - stav pretrváva a výrazne ho limituje. Pokojové bolesti ani trof. defekty nemá.

Case 2

- Z pomocných vyšetrení (08.02.2012)

- LABI 0,95 - v norme,
- RABI (ADP - veľmi slabý signál, ATP 80mmHg) 0,61 - stredne znížený, monof. postoblit. krivka distálne.

- DUS aa. PDK: AFC s trif. krivkou s primeranými PSV, APF v odstupe s PSV do 2,5m/s - cca 50% stenóza, krátky kýpeť AFS, potom oblit. AFS v cca 20cm úseku, plní sa pod stentom v dist. tretine s monof. postoblit. krivkou s nízkymi PSV - pretrváva na AP - ktorá je dif. AS zmenená a pomerne gracilná - lumen do cca 3-4mm, ďalej ale monof. krivka až na ATP - takmer charakteru p. parvus et tardus, na ADP len veľmi slabý signál.

- DUS brušnej aorty a karotíd: bez klinicky významných zmien.

Case 2

- **Dg. záver:** PAOO, IIc. št. p. Fontainea s výrazne limitujúcimi klaudikáciami, s oblit. AFS (vs. akútne v 12/2011), (po stentingu AFS l. dxt. v r. 2009)
  Stav po CEA ACI bilat. (vľavo 08/2009, vpravo 02/2010) - bez restenózy, stav po NCMP-LIM O a v oblasti BG - bez klinického rezidua (podľa CT)
  Hypercholesterolémia, na liečbe statínom
  Hyperglykémia nalačno,
  Abúzus resp. závislosť od nikotínu

- **Odp.:** NEFAJČIŤ, indikovaný je pokus o revaskularizáciu - po dohode posielam žiadosť na NÚSCH - P.T.prim. MUDr. J. Maďarič, PhD. - vzhľadom na prítomný krátky kýpeť a krátku anamnézu náhleho zhoršenia nie je celkom vylúčený intervenčný - katetrizačný výkon. Prosím o zváženie. Zatiaľ medikam. - pridať Trombex 75 0-1-0, ostatné ponechať, Enelbin zvýšiť na 2-2-0. Kontrola u nás - ohlási sa po kontakte s NÚSCH.

DSA pred intervenciou

Odstupový uzáver AFS dx.

AP priechodná

2-cievny odtok krurálne (ATP, AFi)

PVI rapidlýza a sPTA

Intraluminálna rekanalizácia

Rapidlýza angiojet katétrom

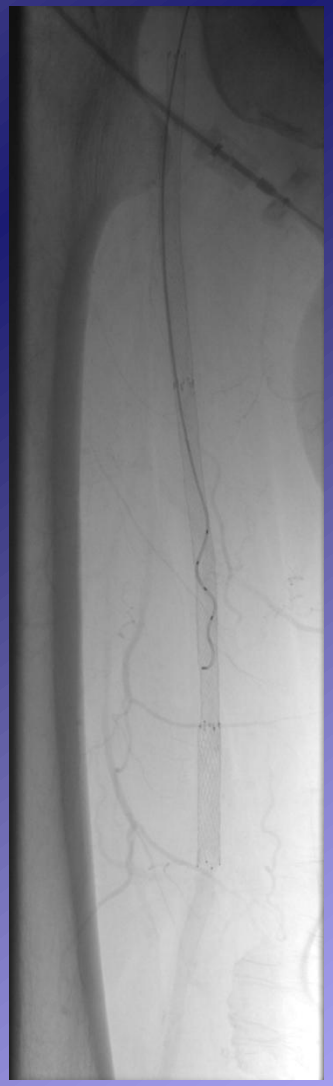

Stenotizujúce lézie ošetrené PTA a 2-mi SE stentami

Case 2 - priebeh

- 21.03.2012: LABI 1,04 - v norme, RABI 1,01 - v norme, trif. krivky s primeranými PSV bilat.
- Pacient prestal úplne fajčiť.
- Lieky: ANP 100 0-1-0, Trombex, Atilen 40 0-0-1, Enelbin (teraz vysadený), Perindosan, Coryol (teraz postupne vysadený)
- Otázna je indikácia antikoagulačnej liečby namiesto dlhodobej duálnej antiagregačnej liečby.

Závery

- Sy. AKI sa manifestuje náhlym vznikom kľudových bolestí ale aj náhlym skrátením klaudikačnej vzdialenosti
- V praxi sa stretávame s mnohými limitáciami v konfrontácii s odporúčanými postupmi. Dobrý dohľad nad vývojom klinického stavu a denná kontrola stavu perfúzie niekedy umožňuje riešiť sy. AKI konzervatívne
- Náhle skrátenie KI by malo byť najmä u mladších a aktívnych pacientov mementom a výzvou na diagnostiku so zameraním na možnosti predovšetkým katetrizačnej intervencie v snahe predísť skorej potrebe bypassu.

Ďakujem za pozornosť!